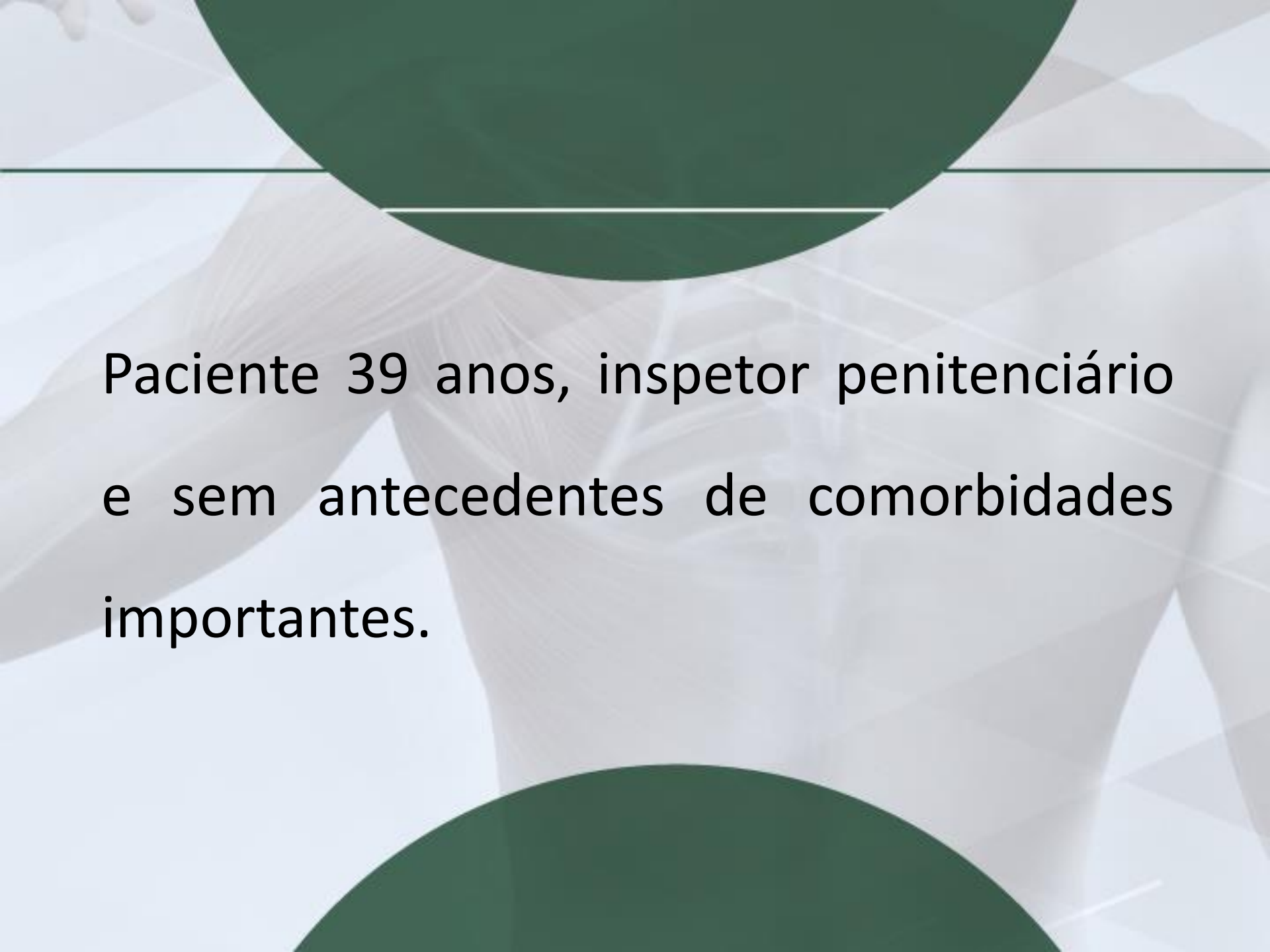




— SESSÃO —

Anatomoclínica

The background features a faint, light-colored silhouette of a human figure with arms raised, set against a light blue and white geometric pattern. Two large, solid green circles are positioned at the top and bottom of the frame, partially overlapping the figure's head and torso areas.

Paciente 39 anos, inspetor penitenciário
e sem antecedentes de comorbidades
importantes.



Iniciou-se em fevereiro de 2016 quadro de dor em região torácica, lombar e sacral, tipo muscular, pior à noite e associado a rigidez matinal e sudorese noturna. Procurou atendimento clínico e ortopédico sendo feito RX de tórax e coluna (sem alterações significativas), medicado com sintomáticos e orientado à prática de exercícios físicos.





Persistiu com mesmos sintomas, agora com extensão da dor para região de flancos, piora após atividades físicas e emagrecimento de aproximadamente 15 quilos em um ano de evolução do quadro. Manteve-se afebril durante o período.





Em fevereiro de 2017 apresentou quadro de hematúria sem evidências de infecção do trato urinário à época, sendo encaminhado ao urologista.





Exame Físico:

Bom estado geral, lúcido e orientado, afebril, hipocorado (+/4+), hidratado, acianótico, anictérico, sem linfonodomegalias palpáveis.

Força preservada bilateralmente.





ACV: ritmo regular, bulhas normofonéticas, sem sopros cardíacos, FC: 80bpm, PA: 120/80 mmHg.

AR: murmúrio vesicular fisiológico, audíveis universalmente, sem ruídos. FR: 18 irpm. Sem esforço respiratório.





Abdome flácido, timpânico, traube livre, indolor a palpação superficial e profunda. Ruídos hidroaéreos presentes. Sem massas palpáveis.

Membros inferiores sem edemas, panturrilhas livres.





Exames Laboratoriais:

- EAS sem sinais de infecção;
- Sorologias para Hepatites B e C, VDRL e HIV negativas;
- Fator reumatóide, FAN e complemento normais;
- Eletroforese de proteínas sem alterações.





Exames Laboratoriais:

Hb: 12,2

Ht: 37

Leuc: 7.170 - 2% B

Plaq: 418 mil

Potássio: 4,7

Uréia: 29

Creatinina: 0,9

Cálcio: 9,5

Fósforo: 3.9

Ácido úrico: 4,8

Glicose: 81

Colesterol total: 123

TSH: 0,88

T4: 0,82

VHS: 80

TGO: 22

TGP: 17



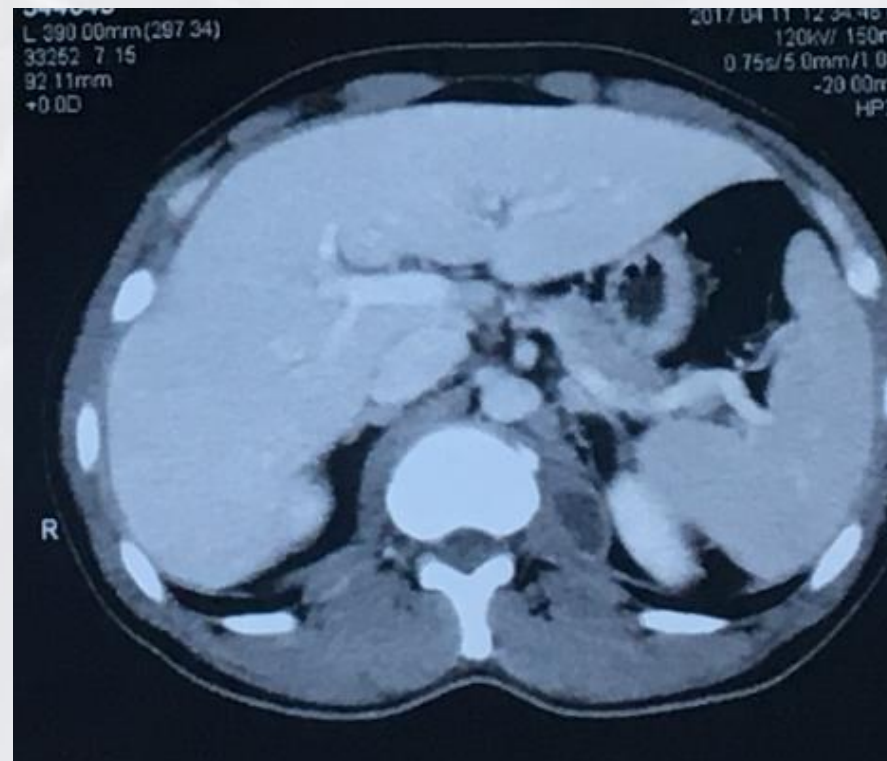
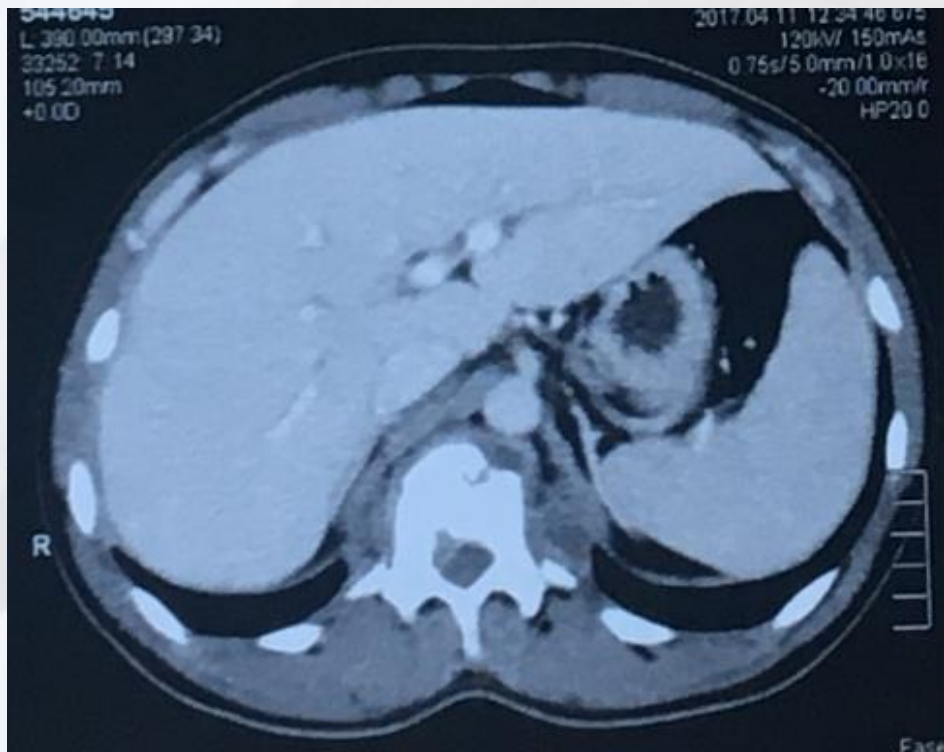

Urologista solicitou TC de abdome:

(11/04/17): pequeno derrame pericárdico. Corpos vertebrais torácicos inferiores e corpo vertebral de L1 com discreta alteração de densidade, com áreas líticas e discretamente blásticas e importante aumento de partes moles com realce periférico pelo contraste em região perivertebral adjacente, de etiologia a esclarecer.

Demais estruturas sem alterações.







HIPÓTESES DIAGNÓSTICAS

